Lane Medical Library

Aus dem pathologischen Institut
des Herzogl. Krankenhauses zu Braunschweig. (Prof. Beneke.)

Über

Milzcysten und ihre Beziehung zu Rupturen der Milzkapsel.

Inaugural-Dissertation

zur Erlangung der Doktorwürde

der medizinischen Fakultät

der Königl. Christian-Albrechts-Universität zu Kiel

vorgelegt von

Walther Ramdohr,

approb. Arzt aus Braunschweig.

Kiel 1901.

Druck von H. Fiencke.

Digitized by the Internet Archive
in 2026

https://archive.org/details/IA40153319_0310

Aus dem Pathol. Institut
des Herzogl. Krankenhauses zu Braunschweig. (Prof. Beneke.)

Ueber Milzcysten und ihre Beziehung zu Rupturen der Milzkapsel.

Inaugural-Dissertation

zur Erlangung der Doctorwürde

der

medicinischen Facultät der Königl. Christian-Albrechts-Universität zu Kiel

vorgelegt von

Walther Ramdohr,
approb. Arzt aus Braunschweig.

Berlin.
Druck von Georg Reimer.
1901.

No. 79. Rektoratsjahr 1900—1901. Referent: Dr. Heller.
Zum Druck genehmigt: Dr. Werth, z. Z. Dekan.

Meinen Eltern

in Dankbarkeit gewidmet.

Unter den pathologischen Veränderungen der Milz ist den Milzcysten bisher nur eine sehr geringe Beachtung geschenkt worden, offenbar theils wegen ihrer klinischen Bedeutungslosigkeit — werden sie doch fast niemals intra vitam diagnosticirt —, theils wegen ihrer Kleinheit, welche ein Uebersehen auch bei der Section erleichtert. Die Zahl der Veröffentlichungen über dieselben steht im auffälligen Gegensatz zu der Häufigkeit ihres Vorkommens; nach einer mündlichen Mittheilung des Herrn Prof. Beneke beobachtete derselbe sie bei speciell darauf gerichteter Aufmerksamkeit so häufig, dass er sie zu den gewöhnlichsten pathologischen Befunden an der Milz zu rechnen geneigt ist.

Die bisher über die Entwicklung dieser Cysten geäusserten Anschauungen weichen sehr von einander ab; man hat sie mit Lymphstauungen, Milznekrosen und Abschnürungen des Milzkapsel-Epithels in Verbindung gebracht. Eine vollkommen befriedigende und einheitliche Auffassung, welche namentlich auch

die Häufigkeit des Processes aufklärt, ist indessen noch nicht vorgetragen worden.

Wenn ich im Folgenden das mir zur Verfügung stehende Material beschreibe und eine Erklärung für die Entstehung der Cysten zu geben versuche, geschieht es, weil jene von früheren Autoren angeführten Erklärungen mir für meine Fälle nicht zu genügen scheinen.

Gehe ich zunächst auf die, wie schon erwähnt, nicht sehr umfangreiche Literatur ein, so muss ich an erster Stelle Andral[1] erwähnen, der in einem Fall an der Milz kleine, mit einer serösen Flüssigkeit angefüllte Bläschen beobachtete, die bald in grosser Anzahl auf einem Haufen, bald für sich allein vorkamen und sich am Besten mit denjenigen vergleichen liessen, mit denen die Wandungen des Mutterhalses bisweilen besetzt sind. M. Terrier[2] beschreibt eine blutig-seröse Milzcyste bei einer 33 jährigen Frau. Die Cyste war als grosser, wachsender Tumor von unregelmässiger Form und von der Grösse zweier Fäuste durch die Bauchhöhle hindurch zu fühlen. Derselbe wurde exstirpirt und erwies sich mit der Milz fest verwachsen. Die Cyste war mit flüssigem Blut und Fibringerinnsel angefüllt.

Ueber die Entwicklung von Milzcysten schreibt ferner Böttcher[3]: die von ihm untersuchte Milz zeigt in der Nähe des vorderen Randes eine erbsengrosse, sowie längs desselben Randes eine grosse Anzahl kleinerer Cysten von Mohn- und Hanfkorn-grösse. Das Milzparenchym ist gleichmässig amyloid infiltrirt, die Kapsel zeigt verschiedene Verdickungen, die aber von den vorhandenen Cysten ganz unabhängig sind. Die Cysten liegen theils an der Oberfläche, theils in ihrer Nähe; ihre Form ist rund oder auch eckig. Der Inhalt der grossen Cyste ist wasserhell und dünnflüssig, der der kleineren besteht aus freien Fetttröpfchen, aus geronnenem Fibrin und, in der Nähe der Wandung, aus dichten Gruppen wenig veränderter Zellen, die, um ein Geringes grösser, denen des umliegenden Milzgewebes gleichen und eine so compacte Masse bilden, dass sie als von diesem nekrotisch abgestossene Partikel erscheinen. Als Wandung der Cysten beschreibt Böttcher ein regelmässiges Pflasterepithel, das von dem umgebenden Milzgewebe entweder durch eine deutliche fibröse Bindegewebsschicht getrennt oder kaum durch eine schärfer hervortretende Hülle von dem Milzparenchym geschieden ist; verschieden dicke bindegewebige Trabekel durchsetzen das Innere. Ausser diesen Cysten fand Verfasser im Milzparenchym unregelmässig geformte, mikroskopische, aus rundlichen Zellen bestehende Heerde mit beginnender Fettmetamorphose; an diesen Zellcomplexen ist keine fibröse Kapsel und kein Epithel zu erkennen; sie erscheinen als in Zerfall begriffene Partien des Parenchyms, — als mikroskopische Erweichungsheerde. Ferner beschreibt Böttcher eine amyloide Entartung der Gefässe, wodurch die Wandung stark verdickt und das Lumen verengert erscheint. Solch ein Arterien-Ast lässt sich bis an die Wandung einer Cyste oder bis an einen

der oben erwähnten Entwicklungsheerde verfolgen, wo er plötzlich abbricht. Als Erklärung für die Entstehung der Cysten giebt Verfasser die Verstopfung eines Arterien-Astes durch die amyloide Entartung an; der vom Gefäss versorgte Bezirk nekrotisirt, und durch Flüssigkeits-Aufnahme entstehen Cysten, die dann eine epitheliale Auskleidung und fibröse Hülle erhalten. Aus zwei benachbarten Cysten entsteht dann durch Druckatrophie ihrer Wandungen eine grosse; die fibröse Hülle um die Cysten entwickelt sich theils in Folge der Druckatrophie des Milzgewebes, theils durch Reiz-Erscheinungen auf die Nachbarschaft.

Renggli[4] beschreibt die stark vergrösserte, derbe Milz eines 14jähr. Knaben. Am hintern Rande und in dessen nächster Nähe befinden sich zahlreiche, wasserklare, prominirende oder im Niveau der Oberfläche liegende Cysten. Dieselben schwanken in der Grösse zwischen den Dimensionen einer kleinen Erbse und kaum wahrnehmbarer Gebilde. Zwischen den Cysten sieht man vielfach Varicen und grössere bindegewebige, zottige Verdickungen der Kapsel. Das mikroskopische Bild zeigt an mehreren Stellen der Kapsel flachhügelige Erhebungen und unregelmässige, bindegewebige Verdickungen von der Gestalt flacher Hügel oder pilzförmiger Gebilde, die sich von der eigentlichen Milzkapsel jedoch scharf abgrenzen. Sie bestehen aus streifigem Bindegewebe und sind theils zellarm, theils deutlich zellig infiltrirt. Solche Verdickungen können nahe zusammen liegen und eine flache Bucht zwischen sich fassen. Von Gestalt oval, ist ihre Längsachse stets der Milz-Oberfläche parallel gestellt. Diese rundlichen Erhebungen nun entsprechen jedesmal im Gewebe gelegenen Hohlräumen, Cysten. Entweder grenzen sie direct an die Kapsel, oder zwischen beiden schiebt sich eine schmale Lage zellreichen Gewebes ein, wie solche in ähnlicher Weise auch die Cysten von der Umgebung abgrenzt. In manchen Cysten liegt nach innen von dieser zelligen Schicht noch eine derbere, zellärmere, faserige Lage, die dem Gewebe der Milzkapsel ähnelt; niemals aber stösst das Milzgewebe direct an die Hohlräume an. Der Inhalt der Cysten besteht aus einer feinkörnigen, an den peripherischen Theilen feinfädigen Masse, in der man z. Th. viele Kerne eingestreut sieht, die oft haufenweise zusammenliegen.

Ein grosser Theil der Cysten ist durch einen regelmässigen, einschichtigen Zellenbelag von verschiedener Höhe ausgekleidet. Da derselbe mit dem Epithelbelag der Milz-Oberfläche übereinstimmt, so nimmt Renggli an, dass die Cysten einer Abschnürung des letzteren entsprachen. Er verlegt den Zeitpunkt dieses Vorganges in eine „frühe Entwicklungs-Periode, in welcher das Epithel der Bauchhöhle und damit auch der Milz-Oberfläche noch seinen ursprünglichen Charakter zeigte". Gleichzeitig aber bringt er die Abschnürung mit den bindegewebigen Zotten in Verbindung, die er als „Ausbruch einer Oberflächen-Entzündung" ansieht, indem er die Hohlräume durch Verwachsung mehrerer Zotten oberhalb eines mit Kapsel-Epithel überkleideten Bezirkes entstehen lässt.

Fink beschreibt zwei Fälle von Lymphangiomen der Milz, die

gleichfalls offenbar hierher gehören. Es handelt sich um zahlreiche Höcker von Erbsen- bis Kastaniengrösse an der convexen Seite und den beiden Längsseiten der Milz. Auf der Schnittfläche sind diese Gebilde cavernös und lassen ein dichtes Netzwerk von Bälkchen erkennen. Gänge und Canälchen stellen die Verbindung unter einander her. Die Balken zeigen eine deutlich fibrilläre Structur mit zahlreichen, spindelförmigen Bindegewebszellen, während die Hohlräume von einer Endothel-Membran ausgekleidet sind, die lange, spindelförmige, auf dem Querschnitte in das Lumen der Hohlräume hineinragende Kerne in sich birgt. Der Inhalt der Cysten besteht bald aus einer homogenen Masse, bald aus farblosen Gerinnseln, in die rothe Blutkörperchen sowie lymphoide Zellen eingestreut sind. Nach Fink's Ansicht handelt es sich bei diesen Bildungen um Ektasien der Lymphgefässe in der Milz mit an diese Ektasien sich anschliessender Hohlraum- und Epithel-Bildung.

Ferner macht Kühne über im extrauterinen Leben entstandene Cysten der Milz Mittheilung von drei von ihm untersuchten Fällen. Während bei zwei Milzen die Cysten unter der Kapsel, in einem Falle direct in den Trabekeln, liegen und ihre bindegewebige Wand mit niedrigen, platten Zellen ausgekleidet ist, ähnelt der dritte Fall ganz dem von Renggli beschriebenen. Es finden sich also auf der im Ganzen verdickten Milzkapsel zahlreiche bindegewebige und Blutgefäss-reiche Erhebungen mit hohem kubischem Epithel in den Einsenkungen zwischen den Zotten. Dicht unter diesen Einsenkungen liegen kleine Cysten, meist unmittelbar neben einem mit rothen Blutkörperchen angefüllten Gefässe. Die Cysten sind ebenfalls mit hohem Epithel ausgekleidet; ihr Inhalt besteht aus theils homogenem, theils feinkörnigem Material mit wenig Rundzellen, während die Cysten der von Kühne zuerst beschriebenen Fälle zum Theil mit einer homogenen und körnigen Masse angefüllt sind, theils auch kleine rundliche, Leukocyten-ähnliche Zellen, theils auch etwas grössere Zellen enthalten.

Während Kühne für seinen dritten Fall die Renggli'sche Erklärung von der Entstehung aus Peritonalepithel gelten lässt, will er die Cysten der beiden anderen Fälle durch Erweiterung von Lymphgefässen entstanden wissen.

Als letzten Autor führe ich Aschoff[6] an, der die Form der Zell-Auskleidung als nicht beweisend ansieht für den peritonealen Ursprung, da auch die Endothelien der Lymphgefässe sich unter Umständen zu cubischen Zellen umformen könnten. Seiner Meinung nach ist der Ursprung der Cysten in dem Lymphgefäss-System der Milz zu suchen, wofür auch der wasserhelle Inhalt der Cysten spräche.

In den verbreiteteren Lehrbüchern der pathologischen Anatomie erwähnen Birsch-Hirschfeld[7], Ziegler[8] und Rokitansky[9] die Milzcysten nur mit wenigen Worten, ohne auf die Entstehung derselben näher einzugehen.

Eine Aufklärung über die im Vorstehenden dargelegten Unsicherheiten der Deutung liess sich nur von der Untersuchung erwarten. Ich habe dieselbe demnach in 3 mir zur Verfügung

gestellten Fällen angewandt und bei Paraffin-Einbettung und van Gieson'scher Färbung gute Resultate erzielt. Das Material war in Formalin conservirt worden.

Fall 1 (Brschg. Sections-Protocoll VI, 171). D. R. 39 jähr. Laternen-Anzünder.

Seit etwa 7 Wochen krank; Blasen- und Darmlähmung, Lähmung der Beine; geringe Reflex-Steigerung; Sensibilität vom Bauch an völlig aufgehoben, Cystitis.

Sehr lang, schmal, hochgradig abgemagert. Am Thorax vorn rechts an der Knorpelgrenze ein Pfirsich-grosser Knoten, welcher die Haut hoch emporwölbt, die Rippen an der betreffenden Stelle völlig substituirt hat, und central hämorrhagisch erweicht ist. Das Tumorgewebe ist hellgrau mit zahlreichen feinen, gelben Einsprengungen. Keine besonders typische Gefässstrang-Zeichnung. Consistenz sehr weich, brüchig; hoher Turgor. Am Rippenrande enthält das Gewebe eingesprengt lockere Knochenstückchen. Ein ähnlicher Tumor auf der linken Thoraxhälfte, hier etwas kleiner; mehrere, noch kleinere an verschiedenen Rippen zerstreut. Auf der Rückenfläche an der 7. Rippe, noch ein grösserer Knoten in ziemlich fester Verbindung mit der Rippe. Derselbe ist durch den Intercostalraum hindurch bis zu der Lunge vorgedrungen. Ausserdem noch mehrere Metastasen an den Rippen, wie an den Brustwirbeln. In der linken Achselhöhle eine über Wallnuss-grosse, sarcomatöse Lymphdrüse: an der linken Tibia im unteren Drittel eine Hühnerei-grosse Geschwulst, welche dem Knoten fest aufsitzt und das Periost zerstört hat. Die Knochen-Oberfläche ist sehr rauh, im Mark findet sich kein Sarcomgewebe.

Gehirn und Schädel ohne Besonderheiten.

Rückenmark in der Höhe des 2. B. W., wo sich die eine Metastase befindet, hochgradig comprimirt und verwischt; Zeichnung hier völlig verwischt. Entsprechend den anderen Compressions-Stellen auch geringe Erweichung.

Thorax: Herzbeutel o. B., Herz normal gross, kräftig, braunroth. Herzklappen und Aorta o. B., linke Lunge nur wenig durch ältere Adhäsionen verwachsen. Der Unterlappen hochgradig atelektatisch, lederartig. Am Hilus liegen mehrere harte, von einer trocknen Sarcom-Masse dicht infiltrirte Lymphdrüsen. Dieselben setzen sich in einen mächtigen Sarcomknoten fort, welcher die obere Hälfte des unteren Lappens völlig einnimmt und an einer Stelle als freier Pfropf in den Haupt-Bronchus, denselben vollständig verschliessend, eingewachsen ist. Alle Bronchi unterhalb dieser Stelle sind stark dilatirt und mit zähem, reichlichem Eiter prall gefüllt. Das zugehörige Lungengewebe ist völlig atelektatisch; das Sarcom erscheint dichter, fester, trockner, als die Knoten-Tumoren. Oberlappen-Sarcom frei.

Die rechte Lunge wenig verwachsen, sehr blutreich, Sarcom-frei bis auf 2 kleine, scharf begrenzte, feste Heerde im Ober- und Unterlappen, welche

auch starken Turgor besitzen, aber in Farbe und sonstiger Beschaffenheit mehr einer fibrösen Pneumonie, als einer Sarcom-Metastase gleichen. Thyroidea und Halsorgane o. B.

Abdomen: Milz dunkelrothgrau mit mehreren tiefrothen Heerden. Am Rande starke Einschnitte. Der Rand zeigt, namentlich in der Nähe der letzteren, mehrere dichte Gruppen wasserklarer, bis Kleinerbsen-grosser Cysten von bedeutender Spannung. An der flachen Oberfläche keine Cysten.

Nebennieren: gross, dunkelbraun; enthalten je eine feste, Kirschkerngrosse Metastase.

Nieren: grau, sehr dunkelroth, Zeichnung im allgemeinen normal; die Rinde enthält beiderseits je 2 bis Kirschkern-grosse Sarcomknoten. Mark o. B. Nierenbecken desgl. Der linke Ureter oberhalb der Blase etwas, der rechte stark dilatirt, aber nicht entzündet. Blase dilatirt, hypertrophische Wandung.

Leber gross, blutreich, normale Zeichnung, völlig Metastasen-frei.

Magen, Darm, Pankreas normal.

Die genauere Untersuchung der Milz ergiebt Folgendes: Auffallend an der Milz ist zunächst die Einkerbung des Randes; tiefe Einschnitte zerlegen den Rand in rundliche Lappen. Ein Querschnitt durch derartige Falten ergiebt, dass dieselben sich in Form äusserst feiner Narbenlinien eine Strecke weit in das Pulpagewebe hinein fortsetzen. Die auf beiden Seiten der Furche liegenden Vorsprünge des Milzgewebes scheinen demnach Abschnitten zu entsprechen, welche auch unterhalb der Kapsel zu einer früheren Zeit von einander getrennt gewesen und dann z. Th. linear verwachsen sind, z. Th. in Form rundlicher Vorwölbungen die eigenthümliche Lappung des Randes dargestellt haben. Die Cysten am Rande stehen ausserordentlich dicht, meist gruppenweise. Die grösseren enthalten klare Flüssigkeit oder einen Schleim-artigen, Colloid-ähnlichen, bisweilen vollkommen steifen Inhalt. An den Rändern legt sich überall Milzgewebe eine Strecke weit Kapsel-artig der Cystenwand an, um sich dann ganz allmählich zu verlieren. Ausser den allerkleinsten Cysten mit wässrigem Inhalt findet sich noch eine Anzahl sehr kleiner Höckerbildungen über der Kapsel von Milzpulpa-ähnlicher Beschaffenheit. Derartige Bildungen stehen anscheinend zu der Entstehung der kleinen Cysten in Beziehung. Von besonderem Interesse ist der Nachweis eines kleinen Omental-Stranges, welcher sich fest mit der Milz-Oberfläche verbindet und eine kurze Strecke weit zwischen einer grossen Cyste und einer Gruppe kleinerer sich in die Tiefe erstreckt.

Mikroskopischer Befund: Von dieser Milz wurden 3 Bezirke in Schnitte zerlegt.

Block 1. Das Stück wurde aus einer Kante der Milz geschnitten. Die Schnitte zeigen also annähernd die Form eines Dreiecks; zwei Seiten desselben werden von der Milzkapsel, die dritte vom Milzgewebe begrenzt.

Die Milzkapsel bietet im Grossen und Ganzen regelrechten Befund

dar. Durch die angewandte Färbung tritt ihre Structur gut hervor; nach aussen ist sie von einem einschichtigen Epithel überzogen, das etwas höher ist, als wir es sonst zu sehen gewohnt sind. Sie bildet überall kleine Falten; wo nun solche in der Fläche getroffen sind, erscheint sie verdickt. Die Verschiedenheiten gehen allmählich in einander über.

Das Milzparenchym zeigt nichts Abnormes; das zellreiche, zarte Gewebe ist von Bindegewebsbalken kreuz und quer durchsetzt. Die Gefässe sind theils mit Leukocyten, theils mit rothen Blutkörperchen, theils mit beiden gemischt erfüllt. Eine Erweiterung oder eine Veränderung ihrer Wandung ist nicht zu erkennen.

Ein auffallender Befund ist es nun, dass beim Durchsehen der Serie in irgend einem Präparat an beliebiger Stelle die normale Kapsel eine Auflagerung von länglicher oder mehr rundlicher Form zeigt; diese nimmt in den folgenden Schnitten an Grösse zu, und wir erkennen, dass das Gebilde aus Milzgewebe besteht und nach aussen von einer dünnen Bindegewebsschicht von der Structur der Kapsel abgeschlossen wird. Das Milzgewebe enthält dann häufig zahlreichere, runde, dunkler gefärbte Kerne, als das gewöhnliche Milzparenchym. Solcher Auflagerungen haben wir in unserem Präparat mehrere. Auch zeigt die Kapsel unter diesen Gebilden Umwandlungen: häufig erscheint sie aufgelockert und in Folge dessen verdickt; die einzelnen Bindegewebsbalken sind aus einander gedrängt, und die entstandenen Lücken sind z. Th. von Zellen ausgefüllt. Während nun die Auflagerung mehr und mehr wächst, verändert sich auch die Kapsel in unseren Bildern weiter. Wir sehen plötzlich eine mehr oder weniger breite, scharf begrenzte Lücke im Kapselgewebe vor uns, mag nun die Kapsel vorher aufgelockert oder unverändert gewesen sein; bisweilen war sie auch in den vorhergehenden Schnitten verdünnt, ohne ihre Structur sonst verändert zu haben. (Vergl. Taf. I Fig. 1 und 2.) Wir sehen den breiten Kapselriss; die Kapsel-Enden sind scharf abgeschnitten und erscheinen stellenweise sogar verdickt. Die Lücke ist von Milzgewebe ausgefüllt, so dass also das eigentliche Milzparenchym mit den ausserhalb der Kapsel gelegenen Zotten in breiter Verbindung steht. Wir haben es also, wie wir jetzt erkennen, mit dem Austritt normalen Milzgewebes durch die Umhüllung zu thun; es sei mir gestattet, nach Anaogie der „multiplen Hirn-Hernien“ [1]), bei denen das Hirngewebe aus mechanischen Gründen die Hirnhäute durchbricht und sich nach aussen vorwölbt, diese Zotten „Milzhernien“ zu nennen. Dieselben zeigen mannichfache Verschiedenheiten in Grösse, Form und Gestalt. Bald sind sie nur klein und in wenigen Schnitten sichtbar. Der Kapselriss ist nur schmal und schliesst sich bald wieder, und die Zotte verschwindet unter demselben Bilde, wie wir sie Anfangs sahen. Andere wiederum sind mächtig gross, zeigen zahlreiche Ausläufer und tiefe Einbuchtungen, so dass sie einen grossen Theil der Milz-Oberfläche überlagern können. Wir können zwei

[1]) S. Beneke, multiple Hirn-Hernien. Dieses Archiv. 119, 1, 1890.

Formen unterscheiden, die jedoch stellenweise in einander übergehen: Hernien, die der Milz breit aufsitzen und eine hügelige Form bilden, und solche, die, mehr wie ein Pilz, nur durch einen Stiel mit der Unterlage zusammenhängen und sonst durch einen schmalen oder breiteren Spalt von der Milz-Oberfläche getrennt sind. An einer Stelle liegen auch zwei Polypen-förmige Hernien so nahe zusammen, dass sie streckenweise sich berühren und verwachsen.

Nachzutragen ist noch das Verhalten des Epithels. Wie die Milz-Oberfläche, sind auch die Hernien von einschichtigem Epithel überzogen, das aber, wohl in Folge mechanischer Reizung an diesen exponirten Stellen, im Allgemeinen höher erscheint, als sonst das Peritonaeal-Epithel zu sein pflegt. In prachtvolle, cubische Zellen dagegen wächst es sich in den geschützten Buchten und Einziehungen aus, sowie an den Stellen der Milz-Oberfläche, die von der Hernie dachförmig überlagert sind. Von hier kann es sich noch eine Strecke weit auf die freie Oberfläche fortsetzen, um sich allmählich wieder zur Norm abzuflachen.

Ueber die Entwickelung der Cysten aus derartigen Hernien gab endlich die Beobachtung der Schnittserie in folgender Weise Aufschluss: Es erscheinen plötzlich in einem Schnitte zwei ziemlich nahe der Kapsel gelegene Complexe von grossen Zellen mit runden Kernen dicht bei einander im Milzgewebe, die im nächsten Schnitte zusammenfliessen. Zwei Schnitte weiter haben wir an dieser Stelle eine grosse Cyste, welche weiterhin, einige wenige Ausbuchtungen bildend, näher an die Kapsel heran rückt. In den gleichen Schnitten ist an dieser Stelle eine Milz-Hernie von dem oben beschriebenen Bau mit Kapselriss zu sehen. In die der Hernie entsprechende Lücke der Kapsel erstreckt sich die Cyste hinein und sendet auch vielverzweigte Ausläufer in die Hernie. So haben wir einmal das Bild einer mächtigen Cyste, die einen grossen Theil der Hernie ausfüllt und sich durch den Kapselriss noch in die Milz hinein erstreckt. Eine andere Präparaten-Serie zeigt uns wieder unter einer Hernie mit Kapselriss. neben einer grossen, eine oder mehrere kleine Cysten, die sich in den folgenden Schnitten als Ausläufer der grossen erkennen lassen. Dürch eine ganze Reihe von Präparaten erscheint uns die Cyste annähernd unverändert; dann wird sie allmählich immer kleiner und verschwindet wieder unter dem Bilde eines Haufens grosser Zellen. Darüber schliesst sich dann wieder der Kapselriss die Hernie nimmt an Grösse ab, und schliesslich haben wir an dieser Stelle das Bild der normalen Milz. In derselben Weise sehen wir bei anderen Hernien Cysten auftauchen, wachsen und wieder verschwinden.

Eines besonderen Befundes möchte ich hier noch erwähnen, der für die spätere Erklärung über die Entstehung der Cysten von Wichtigkeit ist. Auch hier handelt es sich um eine kleine Hernie von dem bekannten Bau. Bemerkenswerth ist, dass hier die Hernie die Oberfläche der Milz nicht überragt, sondern in ihrem Niveau liegt, während die Kapsel nach innen eingezogen ist, gleichsam, als wenn die Anfangs hervorragende Hernie nach-

träglich von aussen in die Milz hineingedrückt sei. In dieser Hernie befindet sich eine kleine, wenig verästelte Cyste, die durch einen schmalen Gang mit der freien Milzoberfläche in Verbindung steht.

Alle in diesem Block vorhandenen Cysten zeigen im Allgemeinen gleichen Bau und gleiche Structur. Gegen das Milzparenchym sind sie durch eine verschieden dicke, bisweilen ausserordentlich dünne Bindegewebshülle abgeschlossen. Nirgends begrenzen Milzzellen die Cysten direct. Ausgekleidet sind die Hohlräume mit einem einschichtigen Epithel; dasselbe ist bei den grösseren Cysten weniger hoch, als bei den kleineren; bisweilen wächst es sich auch zu derselben Höhe aus, wie wir es in den geschützten Buchten der Oberfläche gefunden haben. Auch der oben erwähnte Verbindungsgang ist von mittelhohem Epithel ausgekleidet. Mehrschichtig erscheint das Epithel dort, wo es von der Fläche getroffen ist; ebenso erscheint es uns als ein Complex runder Zellen, wenn gerade die Kuppe einer Cyste getroffen ist. Der Inhalt der Cysten besteht in der Hauptsache aus einer homogenen Masse, die sich beim Erstarren vom Rande zurückgezogen und dabei einzelne Epithelien mitgenommen hat. Häufig sind letztere dann ausgefallen. Ausserdem finden sich in der Masse Leukocyten und vereinzelte rothe Blutkörperchen. Niemals liess sich indessen eine Verbindung zwischen einer Cyste und einem Gefäss nachweisen, wenn dieselben sich stellenweise auch sehr nahe kommen.

Block 2. Die Schnitte dieses ebenfalls aus einer Milzkante genommenen Blockes bieten in Kapsel und Pulpa nichts für uns Neues dar; nur eine kleine Hernie mit geringer Cystenbildung ist zu verfolgen. Sonst zeichnen sich diese Präparate durch ihren grossen Reichthum an Cysten aus. Die von der Kapsel eingeschlossene Spitze der Präparate ist ganz von ihnen erfüllt; ein mächtiger Kapselriss klafft uns entgegen, von einer Hernie ist gar nichts zu erkennen. Eine Cyste lagert neben der anderen, nur ein schmaler Streifen Pulpa-Gewebe, der bisweilen noch fehlt, trennt ihre bindegewebigen Umhüllungen. Die Cysten sind im Allgemeinen sehr gross; in Bau und Inhalt unterscheiden sie sich nicht von den oben beschriebenen. Ihre Form ist einfach, nur wenige Ausbuchtungen sind zu sehen. Die einzelnen Schnitte verändern sich nur sehr wenig gegen einander. Der Fall bietet kein besonderes Interesse.

Block 3. Auch hier zeigt die Kapsel die bekannten Kapselrisse, das Milzgewebe erscheint normal. Wir sehen verschiedene Hernien, die sich durch typische Anordnung und regelrechten Bau auszeichnen. In den meisten finden sich Cysten, die den grössten Theil der Hernien ausmachen Ihr Inhalt ist analog dem im ersten Block beschriebenen. Besonderheiten bieten diese Präparate für uns nicht dar.

Fall 2 (Brschg. Sections-Protocoll V, 162). C. H., 42jähriger Orgeldreher. Mittelgross, kräftig gebaut, stark cyanotisch; starkes Oedem, auch des Kopfes.

Thorax: Herz breit vorliegend, Herzbeutel o. B., rechter Vorhof sehr stark hypertrophisch, rechter Ventrikel stark dilatirt und stark hypertrophisch; steif, rothgrau, ohne Degeneration. Pulmonalklappen o. B. Pulmonalis meist glatt, im Hauptstamm ohne Sklerose und Verfettung, linker Ventrikel sehr stark dilatirt und hypertrophisch. Herzohr relativ eng, hart, dickwandig. Mitralis hochgradig verengt, spaltförmiges Lumen, trichterförmig nach unten gezogen. Lumen des linken Ventrikels sehr bedeutend erweitert, mit dunkelrothen, Gelee-artigen Coagula. Geringe Hypertrophie, aber deutliche Starrheit der Musculatur, hell grauroth, keine Degeneration. Aortenklappen zeigen eine mässige Insufficienz, klaffen weit, sind etwas rigide. Aorta oberhalb der Klappen normal.

Lungen beiderseits mässig verwachsen; starker Hydrothorax, soweit die Verwachsungen Raum lassen. Gewebe mässig fest, braun, nicht auffallend blutreich. Bronchi unverändert bis auf mässige katarrhalische Schwellung.

Halsorgane normal.

Abdomen: Milz; die Oberfläche erscheint im Allgemeinen prall gespannt und zeigt einmal eine eigenthümliche, körnige Beschaffenheit, welche durch das ganz flache Hervorragen kleiner, gelblicher Punkte bis zur Grösse von Hirsekörnern veranlasst ist. Diese Körner sind ausschliesslich auf die Kapsel beschränkt. Zweitens findet sich eine Anzahl rein weisser, dünn gestielter Zotten von 1—2 mm Länge an einigen Stellen ausgebreitet. Drittens zeigt die Oberfläche, vorwiegend an den abgerundeten Kanten des Organs, kleine, cystenartige oder polypöse Bildungen, von denen die letzteren auf dem Durchschnitt sich direct aus der Milzsubstanz erheben und die Kapsel durchbrechen, während die Cysten, anscheinend gleichfalls unter Durchbrechung der Kapsel, in das Pulpa-Gewebe der Milz eindringen können, oder auch nur in ähnlicher Weise, wie die Polypen, oberhalb der Kapsel sich ausbreiten. Die Cysten sind bis Reiskorn-gross und ziemlich dickwandig. Sie sind mit Eiweiss-haltigem Inhalt gefüllt. Im Innern der Milzpulpa finden sich keine selbständigen Cysten. Die Localisation an den Kanten ist gerade für die Cysten besonders charakteristisch. In welcher Beziehung sie zu den Polypen stehen, ist makroskopisch nicht zu entscheiden. Nebennieren steif, fest, blutreich. Nieren gross, dunkel rothgrau, steif, hart. Einzelne Cysten. Rinde breit, roth, zackig. Zeichnung ziemlich deutlich. Ureter und Blase o. B., Prostata und Samenblase desgl. Leber klein, unregelmässig höckerig, Acini von verschiedener Grösse. Magen mässig weit, Schleimhaut sehr dick, trüb, rothgrau, z. Th. etwas höckerig. Im Duodenum beginnt bereits eine starke Hyperämie der Schleimhaut, welche sich weiterhin zu hämorrhagischer Injection steigert.

Mikroskopischer Befund. Es wurden 4 Blöcke von diesem Fall in Schnitte zerlegt.

Block 1. In den Präparaten dieses Stückes zeigt die Kapsel zunächst besonders auffallende Differenzen in ihrer Dicke. Einmal gehen solche Verdickungen und Verdünnungen, wie ich schon bei Fall 1 beschrieben habe,

allmählich in einander über; dann aber findet sich auch auf eine kurze Strecke von innen her ganz plötzlich eine Verminderung der Kapsel bis über ihre Hälfte, so dass eine tiefe, scharfkantige Lücke entsteht. Dieselbe ist von normalem Milzgewebe ausgefüllt, während der Rest der Kapsel von festerem Bindegewebe zu sein scheint, als wir es sonst sehen. Das Peritonaeal-Epithel ist im Allgemeinen sehr flach.

Das Milzgewebe selbst bietet keine Besonderheiten dar.

Auch hier haben wir wiederum eine grössere Anzahl Hernien, die im Allgemeinen keine Abweichung von den oben beschriebenen haben. Der Kapselriss des einen Polypen deutet sich schon in einer Anzahl vorhergehender Präparate durch eine Verdünnung der Kapsel an; und zwar tritt diese Verdünnung von innen und von aussen her gleichmässig auf. Eine andere Hernie ist parallel der Milz-Oberfläche lang gestreckt und sitzt derselben nur mit einem schmalen Stiel auf. In der gebildeten tiefen Bucht ist das cubische Epithel besonders schön entwickelt und flacht sich erst ganz allmählich ab.

In allen Hernien sind mehr oder weniger verästelte Cysten vorhanden, die durch den Kapselriss in die Milz hineinragen. Von besonderem Interesse ist der Befund bei einer Cyste: hier finden wir, von der Oberfläche ziemlich entfernt, in der Milz eine feine, schmale, bindegewebige Narbe und in einem der nächsten Schnitte, auf sie zuziehend, eine kleine, langgestreckte Cyste. Narbe und Cyste wachsen, deutlich sieht man das ganze Milzgewebe, — Trabekel und Gefässe —, sowie auch unsere und einige andere, inzwischen sichtbar gewordene Cysten auf erstere zuziehen. Die Cysten verschwinden bald wieder, bis auf eine zwischen Narbe und Kapsel gelegene; diese wächst und rückt sammt der Narbe näher an die Milz-Oberfläche, ihr parallel verlaufend. Nur ein schmaler Streifen von Pulpa-Gewebe trennt noch die Cyste und die stark verdünnte Kapsel. Aussen hat sich inzwischen eine Auflagerung von Milzgewebe mit Cystenbildung gezeigt, die von Schnitt zu Schnitt grösser erscheint, während unsere Cyste kleiner wird und allmählich verschwindet. Später ist auch von der Narbe nichts mehr zu sehen; dann entsteht unter der Hernie ein Kapselriss und wir haben das bekannte Bild.

Noch eine Cystenbildung, die wir in diesen Präparaten gut verfolgen können, möchte ich hier erwähnen. Es handelt sich ebenfalls um eine langgestreckte, gestielte Hernie, die der Milz-Oberfläche parallel verläuft. An einer Stelle berühren sich Hernie und Milz und verwachsen; auf diese Weise wird eine Cyste abgeschlossen. In einem anderen Falle verwachsen zwei benachbarte selbständige Hernien und bilden ebenfalls eine Cyste (Fig. 1). Alle diese Cysten zeigen den uns bekannten Bau. Die bindegewebige Umhüllung ist bei den intracapsulären Cysten verhältnissmässig derbe, während das Epithel in diesen flach, dagegen in den übrigen, in Hernien gelegenen Cysten cubisch ist. Der Inhalt der Cysten ist z. Th. die oben erwähnte Colloid-artige Masse; sie findet sich in allen von der Narbe ausgehenden,

also die Kapsel nicht durchbrechenden Cysten. Die übrigen zeigen häufig als Inhalt ein feines Netzwerk, eine Detritus-ähnliche Masse, mit dazwischen liegenden Zellen.

Block 2. Diese Präparate zeigen uns das gewohnte Bild und bieten im Allgemeinen kein besonderes Interesse.

An der Kapsel zeigen sich keine Veränderungen, die wir nicht schon kennen gelernt hätten.

Hernien mit Cysten und den typischen Kapselrissen finden wir in mehrfacher Anzahl. Fig. 2 ist nach einem Präparat dieses Blockes gezeichnet. Wir sehen deutlich den scharfen Kapselriss; durch diesen ist Milzgewebe nach aussen gedrungen. Cysten finden sich sowohl in der Hernie, als auch in der Kapsellücke. Die in der Zeichnung nach unten sichtbare Fortsetzung der Hernie ist eine selbständige Vorwölbung von Milzpulpa durch eigenen, vom Schnitte nicht getroffenen Kapselriss. Ein Befund an diesen Präparaten darf nicht unerwähnt bleiben: wiederum die Verbindung einer Cyste mit der freien Milz-Oberfläche. Wir haben hier eine typische Hernie mit zahlreichen Cysten. Eine der letzteren, mit hohem Epithel ausgekleidet, reicht bis dicht an die Oberfläche heran. An einer Stelle finden wir aussen eine kleine Einziehung und hier einen kurzen, mit hohem Epithel ausgekleideten Canal zur Cyste hinziehend. Das Lumen ist ausserordentlich fein fast scheinen sich die gegenüber liegenden Wände zu berühren. In den nächsten Präparaten schon ist davon nichts mehr zu erkennen.

Block 3. In diesen Präparaten sind die Differenzen in der Dicke der Kapsel noch einmal sehr gut ausgeprägt. Sowohl finden wir die in einander übergehenden Verdickungen und Verdünnungen, als auch haben wir verschiedentlich die nach aussen scharf abfallenden Lücken in der Kapsel.

Das Milzgewebe selbst ist normal.

Zahlreiche Hernien mit mannigfach geformten Cysten bieten das bekannte Bild. Der Inhalt letzteren ist auch hier theils homogen, theils Detritus.

Block 4. Kleines, aus der Fläche geschnittenes Milzstück, das nur wenig Präparate lieferte.

An der Kapsel sehen wir Dickenunterschiede noch einmal sehr gut ausgeprägt. Von innen her entsteht plötzlich eine mit Milzzellen ausgefüllte, scharf abgesetzte Lücke bis fast zur Oberfläche der Kapsel, welch' letztere an der Grenze der Lücke stark verdickt und verdichtet (Ruptur) erscheint. Auch haben wir verschiedene schmale oder breitere Kapselrisse, durch die Milzgewebe an die freie Oberberfläche tritt.

Die Pulpa bietet das normale Bild und zeigt nichts Auffallendes.

Eine Besonderheit bieten die nicht sehr zahlreichen Auflagerungen schon in ihrer Gestalt. Dieselben sind alle von einer geringen Grösse und zeigen eine längliche, der Milz-Oberfläche parallel ziehende Gestalt, so dass sie nur mit dünnem Stiel der Milz aufsitzen. Ihr Gewebe erscheint durchweg zellarm, während bindegewebige Elemente überwiegen. Ueberzogen

sind auch diese Hernien von einem stellenweise höheren Epithel, das wiederum in den Lücken und Spalten zu hohen cubischen Zellen ausgewachsen ist. Nur wenige Hernien haben einen deutlichen Kapselriss, der das Milzgewebe ausserhalb der Kapsel mit dem intracapsulären verbindet; in einem solchen Falle sehen wir auch ein schmales Gefäss nach aussen ziehen. Meist ist ein Kapselriss nicht direct wahrnehmbar, doch zeigt die Kapsel unter dem Hernienstiel Verdünnung und Verdichtung.

Noch eine der Kapsel fest anliegende langestreckte Auflagerung verdient Erwähnung: dieselbe zeigt eine rauhe, abgerissene Oberfläche und besteht aus Bindegewebe mit nur wenig Zellen. Auch lässt sich ein kleines, dickwandiges Blutgefäss eine kurze Strecke weit verfolgen. Wir haben es hier wohl mit einer festen Verwachsung der Milz mit ihrer Nachbarschaft zu thun, die bei der Section gewaltsam gelöst wurde. Cysten finden sich in diesem Präparaten weder in einer der Hernien, noch in der Milzpulpa selbst.

Erklären lässt sich dieses von den übrigen bisher beschriebenen Befunden abweichende Bild aus dem relativ hohen Alter der Umwandlung. Die Unregelmässigkeiten der Kapsel beweisen, dass sie erheblichen Schädigungen durch Dehnung ausgesetzt gewesen ist, die zu zahlreichen Rupturen geführt hat. Das ausgetretene Milzgewebe ist nur theilweise erhalten; zum anderen Theil ist es durch die fortwährenden Schädigungen seitens der benachbarten Organe abgerissen und abgerieben. Diese Schädigungen bedingen auch den bindegewebigen Charakter der vorhandenen Hernien durch Narbengewebe. Zum grössten Theile haben sich die Kapselrisse wieder durch ein festeres Gewebe geschlossen, doch zeigt die Verdünnung der Kapsel die Stelle der ehemaligen Ruptur noch an.

Fall 3 (Brschg. Sections-Protocoll V, 34). Gangraena genu.

T. L., 19 jähr. Magd. Zart gebaut, mässig abgemagert.

Thorax: Herzbeutel o. B. Im Herzen reichliches Blut. Die Musculatur ist schlaff und blass gelblichgrau, frei von Fett-Einlagerungen. Klappen ohne Veränderung. Aorta eng. Lunge sehr anämisch, wenig ödematös. Bronchi und Halsorgane unverändert.

Abdomen: Milz gross, sehr blassrosa, weich, brüchig, trüb. Unter der Kapsel an einem Rande eine Kirschkern-grosse Cyste. Nieren fast absolut blutleer, weissgelb, namentlich die linke. Leber höchst anämisch, graubräunlich. Magen und Darm im höchsten Grade anämisch.

Mikroskopischer Befund: Aus dem einzigen Block dieser Milz wurden nur einzelne Schnitte genommen, da es unnöthig schien, die ganze, grosse Cyste in Serienschnitte zu zerlegen.

Von der Kapsel wäre nur zu erwähnen, dass sie stark gefaltet erscheint, ein Vorkommniss, dass sich vielleicht aus der im Sections-Protocoll besonders hervorgehobenen Grösse und Weichheit der Milz erklärt. Bemerkenswerthe Unterschiede in der Dicke zeigt die Kapsel nicht. Das Epithel ist ganz flach und kaum sichtbar.

Die Milzpulpa zeit überall regelrechten Befund; Abweichungen von der Norm sind nicht zu bemerken.

Hernien finden sich bei dieser Milz nicht, ein Umstand, der ja auch bei dem Fehlen von Dicken-Differenzen und Narben der Kapsel nicht auffällig erscheint.

Nur eine einzige Cyste ist in der Milz vorhanden; dieselbe liegt im Präparat in einem von Milzkapsel eingeschlossenen Winkel, (auf die Milz bezogen „an einem Rande" derselben) ziemlich nahe der Oberfläche. Jedoch berührt sie die Kapsel an keiner Stelle, ruft auch keine Veränderungen derselben hervor. Sehen wir auf einem der Präparate zwei Cysten dicht neben einander, so dürfen wir wohl annehmen, dass es sich auch hier um eine Abzweigung handelt und die Cysten zusammenhängen. An einem Schnitt ist es direct zu sehen. Im Uebrigen haben wir auch hier ganz unser gewohntes Bild: eine mässig starke Bindegewebsschicht begrenzt die Cyste nach Aussen, nicht sehr hohes, einschichtiges Epithel kleidet sie aus. Der Inhalt besteht auch in diesem Falle aus einer homogenen Masse, die, besonders am Rande, zahlreiche Epithelien eingeschlossen und von der Unterlage abgerissen hat. Sonst sind in der Substanz Leukocyten und feinste Fädchen, theils zu einem dichten Netzwerk gruppirt, eingeschlossen. Besonders erwähnen möchte ich noch, dass diese Cyste eine sehr einfache, kugelige Form mit nur sehr wenigen, grossen Ausbuchtungen hat, ein Befund, den wir auch bei der anderen, oben beschriebenen Cyste haben, die die Kapsel nicht durchbricht.

Wenn ich nun zum Schluss zu der Frage nach der Entstehung der Cysten komme, so halte ich die Erklärung der oben angeführten Autoren für nicht genügend zutreffend und ausreichend für unsere Fälle, welche mit den von ihnen beschriebenen z. Th. identisch sind.

Die Erklärung Böttcher's scheidet von vorne herein aus, da sich keine amyloide Entartung und ebenso wenig Nekrosen in Form abgegrenzter Heerde in unseren Präparaten finden. Mehr Wahrscheinlichkeit als diese Herleitung der Cysten von Nekrosen, bezw. Narbenbildung her hat die Erklärung von Fink und Aschoff, nach denen die Cysten als Erweiterungen von Lymphgefässen (Lymphangiome) anzusehen seien. Indessen fehlt es doch in den bisher gemachten Angaben an einem thatsächlichen Beweise eines Ueberganges zwischen Cyste und Gefäss. Auch an meinen Präparaten, die gerade mit Rücksicht auf diese Frage genau durchgesehen wurden, findet sich nicht der geringste Anhaltspunkt für die genannte Annahme. Sie erscheint daher als für unsere Fälle nicht zutreffend. Dagegen wäre es vielleicht

nicht ausgeschlossen, diese Erklärung anzuwenden auf Cysten, die in der Tiefe der Milz, in der Nähe von Blutgefässen, bisweilen, aber nur sehr selten vorkommen.

Dahingegen stimme ich auf Grund meiner Beobachtungen mit der Auffassung Renggli's überein, der die Epithel-Bildung, bezw. die epitheliale Auskleidung der Cysten auf das Peritonaeal-Epithel bezogen wissen will und die Ursache der Hohlraum-Bildung in Verwachsung der Zottenvorsprünge erblickt.

Offenbar entsprechen die von ihm beschriebenen Zottenvorsprünge Resten von Hernien, deren primäre Stadien in meinen Fällen zur Beobachtung kamen. Seine Auffassung scheint mir nur betreffs des Zeitpunktes, in welchem der Process erfolgt, und der Ursache der Zottenbildung selbst durch die folgende Anschauung ersetzt werden zu müssen.

Den primären Vorgang erblicke ich in der Ruptur der Milzkapsel, und zwar wird, entsprechend der Multiplicität der Cysten, wahrscheinlich eine ganze Anzahl von Rupturen gleichzeitig entstehen. Häufig scheint dem Reissen eine Dehnung und und Auflockerung der Kapsel voraufzugehen (Fall 2, Block 4). Doch reisst sie auch ohne vorherige Schädigung, wie aus den beiden Abbildungen hervorgeht, wo die scharfen Rupturstellen deutlich hervortreten. Durch welche Schädigungen eine Auflockerung der Kapsel hervorgerufen wird, ist schwer zu sagen; am nächsten liegt es wohl, acute Schwellung, wie wir sie bei Typhus, Sepsis und anderen Infectionskrankeiten finden, als Ursache anzunehmen. In solchen Fällen genügt dann wohl eine nur geringe Drucksteigerung im Innern der Milz oder ein unbedeutendes Trauma, um die Kapsel zum Platzen zu bringen. Hier ist es bemerkenswerth, dass die Cysten fast immer an der vorderen scharfen Kante, welche am meisten Einwirkungen von vorne — manuelles Abtasten der Milz und Aehnliches —, ausgesetzt ist, zu sitzen pflegen, wie mir Herr Prof. Beneke mündlich mittheilte. Letzterem ist auch in einigen Fällen aufgefallen, dass die Cysten gerade bei Stauungsmilzen besonders ausgeprägt sind; doch wurde in anderen Fällen wieder eine solche Beziehung zum gesteigerten Blutdruck vermisst. Sehr häufig findet man an der betreffenden Stelle die Einkerbung des Milzrandes, welche als Ausdruck ehemaliger besonderer Schwellung, bezw. Hypertrophie des ganzen Organs anzusehen

ist. Ebenfalls sehr häufig ist die Verwachsung der betreffenden Stelle mit dem Netz oder sonstigen peritonaealen Theilen, wie besonders aus dem Sections-Protocoll des Fall 1 hervorgeht. Alle diese Momente deuten mit Sicherheit auf die primäre Kapsel-Ruptur hin. Man muss natürlich festhalten, dass diese Rupturen ausserordentlich klein sind und klinisch gar keine, wenigstens nicht diagnosticirbare Erscheinungen machen. Gar nicht zu vergleichen sind sie mit jenen gewaltigen Rupturen, die bisweilen, z. B. durch ein Trauma, entstehen und durch parenchymatöse Blutung zum Tode führen. Immerhin zeigt doch Fall 1 mit seinen gar nicht unbedeutenden Narben-Einziehungen deutlich genug, dass auch hier einmal eine schwere Schädigung der Milzkapsel vorgelegen hatte, die dann mit Hinterlassung der Cysten vernarbte.

Auf die Kapsel-Ruptur folgt dann unmittelbar ein Vorquellen von Pulpa-Masse über die Oberfläche, und die Hernie ist vorhanden. Sie kann nun verschiedenen Schicksalen unterliegen. Am nächsten liegt es wohl, und das wird auch bei den meisten Fällen zutreffen, dass das zarte, ungeschützte Pulpa-Gewebe durch die anliegenden Organe der Bauchhöhle abgerieben und abgerissen wird, mag es nun vorher nekrotisch geworden sein oder noch in lebender Verbindung mit dem Innern der Milz stehen. Der Effect würde in diesem Falle eine einfache Narbe, oder, — wie oben erwähnt —, eine Verwachsung mit der Nachbarschaft sein. Doch ist es andererseits nicht nur denkbar, sondern durch meine Präparate direct erwiesen, dass die Pulpa auch ausserhalb der Kapsel sich in ihrer normalen Structur erhalten kann, so lange sie mit dem intracapsulären Gewebe in für die Ernährung genügendem Zusammenhange bleibt; vielleicht begünstigen gerade die Kantenkrümmungen diesen Zustand und lassen das Abreiben weniger leicht eintreten, so dass auch hieraus die besondere Disposition der Kanten zur Cystenbildung verständlicher würde. Weiterhin wird die vorgedrängte Pulpa dann von einem mehr oder weniger dicken Bindegewebe von ähnlichem Bau, wie die Milzkapsel, oder von wirklichem Narbengewebe nach aussen abgeschlossen, während als Kern unverändertes Milzparenchym kürzere oder längere Zeit bestehen bleiben kann. — Ich erinnere in dieser Beziehung an die den

Milzcysten vielfach verwandten sogenannten granulären Ependym-Sklerosen der Hirnventrikel: auch hier liegt anscheinend nichts Anderes vor, als eine Ruptur des Ventrikel-Ependyms mit entsprechendem Vorquellen der unterliegenden, mehr und mehr sklerotisch-narbig verdichteten Glia-Massen. — Ueber den neugebildeten bindegewebigen Abschluss kann dann von den Seiten her das Peritonaeal-Epithel die ganze Oberfläche überhäuten.

Die Entwicklung der Cysten erfolgt dann weiterhin in der Weise, dass Theile des Peritonaeal-Epithels durch die überhängenden Milzpulpa-Stückchen bedeckt und eventuell ganz eingeschlossen werden. Dieses wird um so eher der Fall sein, wenn das Epithel, in seinem Bestreben, die Oberfläche zu überziehen, schon tief in die einzelnen Spalten und Buchten eingedrungen ist. Ein Blick auf Fig. 1 zeigt deutlich, wie durch Berührung eines Punktes der Hernien-Oberfläche mit der Milz-Oberfläche eine Verwachsung beider Flächen angeregt und dadurch ein Stück Peritonaeal-Epithel eingeschlossen werden kann. Und thatsächlich hat in mehreren Fällen die Untersuchung ja auch ergeben, dass die Cysten spaltförmige Uebergänge nach der freien Oberfläche, d. h. in den Peritonealraum hinein besitzen. Andererseits ist es nicht undenkbar, dass einmal vereinzelte Epithelien des Peritonaeums durch die Kapsellücke in die Milzpulpa hineingezogen wurden und sich dort, entsprechend ihrer epithelialen Neigung zur Flächenbildung, zu wirklichen Cysten ausbildeten, ähnlich wie wir es bei Epidermoiden anzunehmen gewohnt sind.

Ist erst einmal eine Abschnürung erfolgt, so kann das Auswachsen zu einer „Cyste“, sowie ihr weiteres Grösserwerden einerseits aus der Wachsthums-Energie der Epithelien, andererseits aus ihrer Fähigkeit zu secerniren[1]) leicht erklärt werden. Ob dabei eine besondere Steigerung dieser physiologischen Fähigkeit im Spiele ist, lasse ich dahingestellt. Bemerkenswerth in dieser Hinsicht ist jedenfalls das kräftige Auswachsen der Epithelien in hohe, cubische Formen. Es besteht nun ein Kampf zwischen Cyste und Milzgewebe; erstere sucht sich nach Möglichkeit auszudehnen und schafft sich an den Punkten des ge-

[1]) Vergl. Borst, Zur Pathol. d. serösen Deckzellen. Dieses Archiv. 162, 1, 1900.

ringsten Widerstandes Platz. Daraus erklären sich die mannigfache Form, die Ausbuchtungen, Einschnürungen, schmalen Verbindungsstücke, die mit Hülfe der Serienschnitte als zusammenhängend nachgewiesen werden konnten.

Nach allem Vorstehenden sind die Cysten also als Effect einer Epithel-Abschnürung im Anschluss an eine Kapsel-Zerreissung anzusehen; sie bleiben daher auch, weil ihnen eine ächte, blastomatöse Wucherungs-Steigerung fehlt, verhältnissmässig klein; ob bei Cysten, wie in Fall 3 oder wie sie Terrier beschreibt, solche blastomatöse Wachsthums-Steigerung secundär hinzutritt, muss einstweilen unentschieden bleiben.

Ich habe an zahlreichen anderen Milzen ähnliche Kapsel-Rupturen nachzuweisen versucht, jedoch ohne Erfolg. Doch möchte ich darauf hinweisen, dass vielleicht die bekannten schwielig sklerotischen heerdförmigen oder diffusen Verdickungen der Milzkapsel (Perisplenitis chron. nodosa) in ähnlicher Weise als Narben multipler Dehnungen oder Rupturen aufgefasst werden können. Die Analogie derselben mit den sicher als Narben ehemaliger Dehnungen zu deutenden Sklerosen der Gefäss-Intima (Arteriitis scler. nodosa) liegt auf der Hand. —

Es ist mir eine angenehme Pflicht, auch an dieser Stelle Herrn Prof. Dr. Beneke in Braunschweig für die Ueberlassung der Präparate und für die liebenswürdige Unterstützung beim Anfertigen der Arbeit meinen Dank auszusprechen.

Literatur.

1. Andral: Grundriss der pathologischen Anatomie, übersetzt v. Becker. 1832. Theil II.
2. Terrier: La semaine medicale. XII. année. 1892.
3. Böttcher: Ueber die Entwicklung von Milzcysten. Dorpater med. Zeitschrift. 1. Bd., 4. Heft, 1871.
4. Renggli: Ueber multiple Cysten der Milz. Inangural-Dissertation. Zürich 1894.
5. Fink: Zur Kenntniss der Geschwulstbildung in der Milz. Zeitschr. für Heilkunde. 4. Bd., 1885.
6. Kühne: Casaistische Beiträge zur pathol. Histologie der Cystenbildung Dies. Arch. CLVIII, 2, 1899.
7. Aschoff: Cysten. Ergebnisse der allgemeinen Pathologie und pathol. Anatomie von Lubarsch und Ostertag, 1897.

8. Birch-Hirschfeld: Lehrbuch der pathol. Anatomie.
9. Ziegler: Lehrbuch der allgemeinen und speciellen pathol. Anatomie.
10. Rokitanski: Handbuch der pathol. Anatomie.

Erklärung der Abbildungen auf Tafel I.

Fig. 1. Das Präparat stammt von der Milz des Falles 1. Wir haben eine grosse, pilzförmige Hernie mit breitem Kapselriss und zahlreichen Cysten vor uns. Nach unten eine zweite Hernie, deren Kapselriss vom Schnitt nicht getroffen ist. Die beiden Hernien berühren sich und schliessen auf diese Weise eine Cyste ein.

Fig. 2. Das Präparat stammt von dem Fall 2. Auch hier haben wir zwei sich berührende Hernien. Die grössere zeigt einen breiten, sehr scharfen Kapselriss, sowie mehrere, mit einander in Verbinduug stehende Cysten, deren Epithel flacher ist, als in Fig. 1.

Lebenslauf.

Ich, Walther, Rudolf Ramdohr, evangel. Confession, wurde am 5. Januar 1875 zu Braunschweig als Sohn des Kaufmanns Rudolf Ramdohr geboren. In meiner Vaterstadt besuchte ich eine Vorschule und ein humanistisches Gymnasium und verliess letzteres Ostern 1895 mit dem Zeugniss der Reife. Ostern 1895 bezog ich die Universität, um mich dem Studium der Medicin zu widmen. Ich ging zunächst nach Freiburg i. B., dann Ostern 1896 nach Kiel, wo ich Ostern 1897 das Tentamen physicum bestand. Im Sommer 1897 diente ich in Freiburg i. B. beim 5. Bad. Infanterie-Regiment No. 113 das Halbjahr mit der Waffe ab, studirte im Winter 1897/98 in Leipzig und kehrte Ostern 1898 nach Kiel zurück. Hier bestand ich am 13. Jan. 1900 das medicin. Staatsexamen und am 20. Januar 1901 das Examen rigorosum.

Fig. 1.

Fig. 2.

Fig. 3.

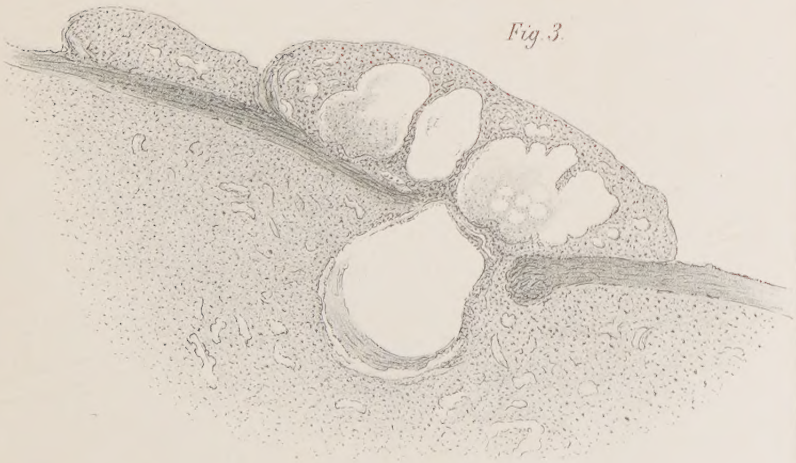

E. Lauc. lith. Inst. Berlin.